

Glaucoma

Glaucoma

S. Fabián Lerner

Profesor Titular de Oftalmología, Facultad de Ciencias Médicas, Universidad Favaloro.
Director del Curso de Posgrado en Glaucoma, Facultad de Ciencias Médicas,
Universidad Católica Argentina.
Presidente de la Asociación Mundial de Glaucoma (2020-2021).
Buenos Aires, Argentina.

Julián García Feijóo

Catedrático de Oftalmología, Universidad Complutense.
Jefe del Servicio de Oftalmología, Hospital Clínico San Carlos (IdISSC).
Instituto de Investigaciones Oftalmológicas Ramón Castroviejo (UCM). OFTARED.
Madrid, España.

Luis E. Pablo Júlvez

Catedrático de Oftalmología, Facultad de Medicina, Universidad de Zaragoza.
Jefe del Servicio de Oftalmología, Hospital Universitario Miguel Servet.
Zaragoza, España.

Lerner, S. Fabián

Glaucoma / S. Fabián Lerner; Julián García Feijóo; Luis E. Pablo Júlvez.

1a ed. - Ciudad Autónoma de Buenos Aires: Journal, 2020.

489 p.; 28 x 21,5 cm.

ISBN 978-987-4922-72-4

1. Glaucoma. I. García Feijóo, Julián II. Pablo Júlvez, Luis E. III. Título

CDD 617.7

Copyright © 2020 Ediciones Journal S.A.
Viamonte 2146 1 "A" (C1056ABH) CABA, Argentina
ediciones@journal.com.ar | www.edicionesjournal.com

Producción editorial: Ediciones Journal S.A.
Diagramación: Diego Stegmann
Diseño de tapa: Le Voyer
Ilustración: Karina Barbieri | divisual

IMPORTANTE: se ha puesto especial cuidado en confirmar la exactitud de la información brindada y en describir las prácticas aceptadas por la mayoría de la comunidad médica. No obstante, los autores, traductores, correctores y editores no son responsables por errores u omisiones ni por las consecuencias que puedan derivar de poner en práctica la información contenida en esta obra y, por lo tanto, no garantizan de ningún modo, ni expresa ni tácitamente, que esta sea vigente, íntegra o exacta. La puesta en práctica de dicha información en situaciones particulares queda bajo la responsabilidad profesional de cada médico.

Los autores, traductores, correctores y editores han hecho todo lo que está a su alcance para asegurarse de que los fármacos recomendados en esta obra, al igual que la pauta posológica de cada uno de ellos, coinciden con las recomendaciones y prácticas vigentes al momento de publicación. Sin embargo, puesto que la investigación sigue en constante avance, las normas gubernamentales cambian y hay un constante flujo de información respecto de tratamientos farmacológicos y reacciones adversas, se insta al lector a verificar el prospecto que acompaña a cada fármaco a fin de cotejar cambios en las indicaciones y la pauta posológica y nuevas advertencias y precauciones. Esta precaución es particularmente importante en los casos de fármacos que se utilizan con muy poca frecuencia o de aquellos de reciente lanzamiento al mercado.

Quedan reservados todos los derechos. No se permite la reproducción parcial o total, el almacenamiento, el alquiler, la transmisión o la transformación de este libro, en cualquier forma o por cualquier medio, sea electrónico o mecánico, mediante fotocopias, digitalización u otros métodos, sin el permiso previo y escrito de Ediciones Journal S.A. Su infracción está penada por las leyes 11.723 y 25.446.

Libro de edición argentina
Impreso en India – Printed in India, 06/2020
Replika Press Pvt Ltd, Haryana, 131028

Queda hecho el depósito que establece la Ley 11.723
Se imprimieron 1000 ejemplares

A la memoria de mis padres, Mabel y Benjamín.
A mi esposa Judy y mis hijos Tomi y Flor,
sin cuyo amor y apoyo permanente esto no hubiera sucedido.
Al recuerdo de mi maestro, Jorge Alvarado.
A mis colegas y *fellows*, con quienes tanto aprendo.
A mis pacientes, destinatarios de nuestro esfuerzo.

S. Fabián Lerner

A María, Teresa y Juan.
A nuestros pacientes, a quienes nos debemos como médicos.
A los que me enseñaron y a los que me siguen enseñando.
A mi madre y a mi padre, maestro en la oftalmología y en la vida.
A mis compañeros y residentes de todos estos años.
A todos los que dedican su tiempo y esfuerzo a compartir su
conocimiento, espero que este libro les ayude en ese empeño.

Julián García Feijóo

A mi familia, que me sostiene.
A mis maestros, que me ayudaron.
A mis compañeros, que me sufren.
A mis residentes y alumnos, que me enseñan día a día.
A nuestros pacientes, verdadero objetivo de nuestra labor como
médicos y glaucomatólogos.

Luis E. Pablo Júlvez

Colaboradores

Ahmed, Iqbal Ike K.

Oftalmólogo. Profesor asistente, University of Toronto. Toronto, Canadá.

Andrés Guerrero, Vanessa

Doctora en Farmacia. Investigadora asociada del Grupo de Investigación en patología ocular y vías visuales, Instituto de Investigación Sanitaria, Hospital Clínico San Carlos (IdISSC). Profesora ayudante, Facultad de Farmacia, Universidad Complutense. Madrid, España.

Anastasopoulos, Eleftherios

Oftalmólogo. Consultor de Oftalmología, Segundo Departamento de Oftalmología, Papageorgiou Hospital, Aristotle University of Thessaloniki. Grecia.

Antón López, Alfonso

Oftalmólogo. Director Médico Adjunto, Institut Català de Retina. Profesor titular de Oftalmología, Universitat Internacional de Catalunya. Barcelona, España.

Arranz-Marquez, Esther

Oftalmóloga, Hospital Rey Juan Carlos. Tutora honorífica, Universidad Rey Juan Carlos. Madrid, España.

Arriola Villalobos, Pedro

Oftalmólogo, Hospital Clínico San Carlos. Profesor asociado de Ciencias de la Salud, Facultad de Medicina, Universidad Complutense. Instituto de Investigación Sanitaria, Hospital Clínico San Carlos (IdISSC). Madrid, España.

Artzouchaltzi, Aikaterini-Maria

Oftalmóloga, Primer Departamento de Oftalmología, AHEPA Hospital, Aristotle University of Thessaloniki. Grecia.

Aung, Tin

Oftalmólogo. Profesor y Consultor Senior, Singapore National Eye Centre. Director Ejecutivo, Singapore Eye Research Institute. Profesor de Oftalmología, Kwan Im Thong Hood Cho Temple, Duke-NUS Medical School. Profesor de Oftalmología, Yong Loo Lin School of Medicine, National University of Singapore. Singapur.

Avilés Calderón, Gustavo

Oftalmólogo. Expresidente del Capítulo Peruano de Glaucoma, Sociedad Peruana de Oftalmología. Director de Posgrado, Facultad de Medicina Humana, Universidad de San Martín de Porres. Lima, Perú.

Azuara-Blanco, Augusto

Oftalmólogo, Centre for Public Health, Institute of Clinical Sciences. Profesor de Oftalmología, Queen's University. Belfast, Reino Unido.

Bambó Rubio, María Pilar

Oftalmóloga. Especialista de área, Hospital Universitario Miguel Servet. Profesora asociada, Universidad de Zaragoza. Miembro del Grupo de Investigación Miguel Servet Oftalmología (GIMSO), Instituto de Investigación Sanitaria de Aragón (IISA). Zaragoza, España.

Blumenthal, Eytan Z.

Oftalmólogo. Profesor titular y Director, Departamento de Oftalmología, Rambam Health Care Campus. Haifa, Israel.

Bolívar de Miguel, Gema

Oftalmóloga y Doctora en Medicina. Facultativa especialista de área Glaucoma, Hospital Universitario Príncipe de Asturias. Madrid, España.

Buchacra Castellano, Leonardo

Oftalmólogo. Director Médico, Instituto NEOVISIÓN. Posgrado en Oftalmología, Facultad de Ciencias Médicas, Universidad Nacional de Cuyo. Mendoza, Argentina.

Cameo, Beatriz

Especialista en Óptica y Optometría. Servicio de Oftalmología, Hospital Universitario Miguel Servet. Profesora asociada, Universidad de Zaragoza. Zaragoza, España.

Chacón A., María Cristina

Estudiante de Medicina, Universidad de las Américas. Quito, Ecuador.

Chacón P., Carlos Luis

Oftalmólogo. Médico especialista en Glaucoma, Clínica Santa Lucía. Quito, Ecuador.

Chiari, Nora Viviana

Oftalmóloga. Docente de posgrado en Glaucoma, Universidad Católica Argentina. Buenos Aires, Argentina.

Copati, Irene

Oftalmóloga. Médica de planta, Sección Glaucoma, Hospital Oftalmológico Pedro Lagleyze. Ayudante de cátedra, UDH Hospital Oftalmológico Pedro Lagleyze, Facultad de Medicina, Universidad de Buenos Aires. Buenos Aires, Argentina.

Cordero Ros, Rosa María

Oftalmóloga. Facultativa especialista de área. Madrid, España.

Cordón, Beatriz

Especialista en Óptica y Optometría. Servicio de Oftalmología, Hospital Universitario Miguel Servet. Zaragoza, España.

Costa, Vital Paulino

Oftalmólogo. Profesor del Departamento de Oftalmología y Director del Servicio de Glaucoma, Universidad Estatal de Campinas. San Pablo, Brasil.

Cuello, Osvaldo

Oftalmólogo. Jefe del Servicio de Glaucoma, Hospital Córdoba. Córdoba, Argentina.

Dada, Tanuj

Oftalmólogo. Profesor, Departamento de Oftalmología, Dr. Rajendra Prasad Center for Ophthalmic Sciences. All India Institute of Medical Sciences. Nueva Delhi, India.

Delgado Morales, María Fernanda

Oftalmóloga. Especialista en Glaucoma, Sociedad de Cirugía Ocular. Profesora, Universidad del Rosario. Bogotá, Colombia.

Díez Álvarez, Laura

Oftalmóloga. Médica adjunta de Glaucoma, Hospital Universitario Ramón y Cajal. Madrid, España.

Duch, Susana

Oftalmóloga. Directora de la Unidad de Glaucoma, Innova Ocular - ICO Barcelona. Barcelona, España.

Encinas Zevallos, Santiago

Oftalmólogo. Vocal del Capítulo Peruano de Glaucoma, Sociedad Peruana de Oftalmología. Profesor de Residentado Médico en Oftalmología, Sede Hospital Alberto Sabogal, Universidad San Martín de Porres. Lima, Perú.

Escribano, Julio

Especialista en genética. Investigador principal de OFTARED, Instituto de Salud Carlos III. Catedrático de Genética, Facultad de Medicina de Albacete, Universidad de Castilla-La Mancha. Albacete, España.

Esporcatte, Bruno

Oftalmólogo. Estudiante de doctorado, Universidad de San Pablo. San Pablo, Brasil.

Fernández-Vidal, Ana M.

Oftalmóloga. Proferosa asociada, Facultad de Óptica, Universidad Complutense. Madrid, España.

Fernández-Vigo, José Ignacio

Oftalmólogo. Servicio de Oftalmología, Hospital Clínico San Carlos. Madrid, España.

Ferrández Arenas, Blanca

Oftalmóloga, Hospital Universitario Miguel Servet. Facultativa especialista de área y Profesora asociada, Universidad de Zaragoza. Zaragoza, España.

Flores, Víctor

Oftalmólogo. Jefe del Servicio de Glaucoma, Instituto Vidaurri de Oftalmología. Monterrey, México.

Fontana, Héctor Javier

Oftalmólogo. Jefe de Sección Glaucoma, Hospital Oftalmológico Santa Lucía. Buenos Aires, Argentina.

Fornero, Pablo

Oftalmólogo. Servicio de Glaucoma, Hospital Córdoba. Córdoba, Argentina.

Fuentemilla Manzanares, Enrique

Oftalmólogo. Facultativo especialista de área, Hospital Universitario Miguel Servet. Profesor colaborador y Docente extraordinario, Universidad de Zaragoza. Zaragoza, España.

García Feijóo, Julián

Catedrático de Oftalmología, Universidad Complutense. Jefe del Servicio de Oftalmología, Hospital Clínico San Carlos (IdISSC). Instituto de Investigaciones Oftalmológicas Ramón Castroviejo (UCM). OFTARED. Madrid, España.

García Sáenz, Sofía

Oftalmóloga y Doctora en Medicina. Facultativa especialista de área, Departamento de Glaucoma, Instituto de Investigación Sanitaria, Hospital Clínico San Carlos (IdISSC). Madrid, España.

Gauro Tatter, Fuad

Oftalmólogo. Staff, CEV. Santiago de Chile, Chile.

Giannoulis, Dimitrios

Oftalmólogo, Primer Departamento de Oftalmología, AHEPA Hospital, Aristotle University of Thessaloniki. Grecia.

Gil Carrasco, Félix

Oftalmólogo. Decano del Departamento de Glaucoma e Investigador profesor, Facultad de Medicina, UNAM. Ciudad de México, México.

Gómez Goyeneche, Héctor Fernando

Oftalmólogo. Especialista en Glaucoma y Profesor Emérito, Hospital Militar Central. Bogotá, Colombia.

González González, Natalia Johanna

Oftalmóloga. Médica residente de alta especialidad en Glaucoma, Instituto de Oftalmología Conde de Valenciana. Ciudad de México, México.

González-Hernández, Marta

Especialista en Óptica y Optometría. Servicio de Oftalmología, Hospital Universitario de Canarias. Santa Cruz de Tenerife, España.

Goñi, Francisco Javier

Oftalmólogo y Doctor en Medicina. Jefe del Servicio de Oftalmología, Hospital de Mollet. Consultor de Glaucoma, CTIG-Hospital Teknon. Barcelona, España.

Grigera, Daniel

Oftalmólogo. Consultor del Servicio de Glaucoma, Hospital Oftalmológico Santa Lucía. Profesor adjunto de Oftalmología, Universidad del Salvador. Buenos Aires, Argentina.

Grippo, Tomás

Oftalmólogo, Centro Oftalmológico especializado en Glaucoma y Cataratas. Profesor adjunto, Yale University (New Haven, Estados Unidos). Buenos Aires, Argentina.

Güerri Monclús, Noemí

Oftalmóloga. Facultativa especialista, Unidad de Glaucoma, Hospital Universitario Miguel Servet. Miembro del Instituto de Investigación Sanitaria de Aragón (IISA). Profesora asociada, Universidad de Zaragoza. Zaragoza, España.

Guidoboni, Giovanna

Especialista en modelos matemáticos. Profesora, University of Missouri. Missouri, Estados Unidos.

Guiroa Navarro, Concepción

Oftalmóloga. Departamento de Oftalmología, Clínica Universidad de Navarra. Madrid, España.

Hartleben Matkin, Curt

Oftalmólogo. Jefe del Departamento de Glaucoma y Jefe de alta especialidad de Glaucoma, Instituto de Oftalmología Conde de Valenciana. Ciudad de México, México.

Harris, Alon

Profesor de Oftalmología "Letzter". Director del laboratorio de investigación y diagnóstico en Glaucoma, School of Medicine, Indiana University. Indiana, Estados Unidos.

Hatanaka, Marcelo

Oftalmólogo. Director del Servicio de Glaucoma, Universidad de San Pablo. San Pablo, Brasil.

Hofmann Blancas, María Enriqueta

Oftalmóloga. Médica adscripta de Glaucoma, Instituto de Oftalmología Conde de Valenciana. Docente del curso de posgrado en Glaucoma, Hospital Fundación Conde de Valenciana. Ciudad de México, México.

Jaumandreu Urquillo, Laia

Oftalmóloga. Médica adjunta de Glaucoma, Hospital Universitario Ramón y Cajal. Madrid, España.

Jiménez-Román, Jesús

Oftalmólogo. Jefe del Servicio de Glaucoma, Asociación para evitar la ceguera en México (IAP). Profesor titular del Curso Universitario de Glaucoma, Universidad Nacional Autónoma de México. Ciudad de México, México.

Korder Ortega, Vincent

Oftalmólogo. Médico asesor del Departamento de Glaucoma, Instituto de Oftalmología Conde de Valenciana. Profesor de alta especialidad de Oftalmología, UNAM. Ciudad de México, México.

Larrosa Poves, José M.

Oftalmólogo. Facultativo especialista, Unidad de Glaucoma, Hospital Universitario Miguel Servet. Miembro del Instituto de Investigación Sanitaria de Aragón (IISA). Profesor titular, Universidad de Zaragoza. Zaragoza, España.

Lavín-Dapena, Cosme

Oftalmólogo. Hospital La Paz. Madrid, España.

Lerner, S. Fabián

Profesor Titular de Oftalmología, Facultad de Ciencias Médicas, Universidad Favaloro. Director del Curso de Posgrado en Glaucoma, Facultad de Ciencias Médicas, Universidad Católica Argentina. Presidente de la Asociación Mundial de Glaucoma (2020-2021). Buenos Aires, Argentina.

Lischinsky, Ignacio

Oftalmólogo. Director del Centro Oftalmológico Lischinsky. Co-coordinador del Curso Universitario de Posgrado en Glaucoma, Universidad Católica Argentina. Buenos Aires, Argentina.

Loayza Gamboa, Waldo

Oftalmólogo. Departamento de Glaucoma, Clínica Vista. Tutor Académico de la especialidad en Glaucoma, Instituto Nacional de Oftalmología Francisco Contreras Campos. Lima, Perú.

Mansfield R., Nicole

Médica general. Quito, Ecuador.

Mansouri, Kaweh

Oftalmólogo. Profesor, Glaucoma Center, Montchoisi Clinic. Lausana, Suiza.

Martínez-Báez, Ana Karina

Oftalmóloga. Especialista en Glaucoma. Becaria. Ciudad de México, México.

Martínez de la Casa, José M.

Oftalmólogo. Jefe de la Sección de Glaucoma, Instituto de Investigación Sanitaria, Hospital Clínico San Carlos (IdISSC). Profesor titular, Facultad de Medicina, Universidad Complutense. Madrid, España.

Materin, Miguel A.

Oftalmólogo. Profesor de Oftalmología y de Radiación Oncológica. Director del Servicio de Oncología Ocular, Duke University Eye Center. Carolina del Norte, Estados Unidos.

Mathew, Sunu

Científico asistente visitante. Departamento de Oftalmología, Escuela de Medicina, Indiana University. Indiana, Estados Unidos.

Matilla Rodero, María

Oftalmóloga. Hospital Fundación de Alcorcón. Madrid, España.

Maul De la Puente, Eugenio

Oftalmólogo. Unidad de Glaucoma y Profesor titular, Pontificia Universidad Católica de Chile. Santiago de Chile, Chile.

Maul Fonseca, Eugenio

Oftalmólogo. Unidad de Glaucoma, Fundación Oftalmológica Los Andes. Instructor Clínico, Universidad de los Andes. Santiago de Chile, Chile.

Maynart Tavares, Ivan

Oftalmólogo. Profesor de Oftalmología, Escuela Paulista de Medicina, Universidad de San Pablo. San Pablo, Brasil.

Medina Ramírez, Lydia

Especialista en Óptica y Optometría. Colaboradora honorífica del Departamento de Inmunología, Oftalmología y ORL, Facultad de Medicina, Universidad Complutense. Madrid, España.

Méndez Hernández, Carmen

Oftalmóloga y Doctora en Medicina. Departamento de Glaucoma, Instituto de Investigación Sanitaria, Hospital Clínico San Carlos (IdISSC). Profesora asociada de Oftalmología, Facultad de Medicina, Universidad Complutense. Madrid, España.

Midha, Neha

Oftalmóloga. Servicio de Glaucoma y Cuidados Avanzados del Ojo, Avantika Multispeciality Hospital. Nueva Delhi, India.

Millá Griñó, Elena

Oftalmóloga. Consultora de Glaucoma, Hospital Clinic. Profesora asociada, Universidad de Barcelona. Barcelona, España.

Miralles de Imperial-Ollero, Juan Antonio

Oftalmólogo. Médico interno residente de Oftalmología, Hospital General Universitario Reina Sofía. Murcia, España.

Morales Fernández, Laura

Oftalmóloga y Doctora en Medicina. Departamento de Glaucoma, Instituto de Investigación Sanitaria, Hospital Clínico San Carlos (IdISSC). Universidad Complutense. Madrid, España.

Moreno-Montañés, Javier

Oftalmólogo. Catedrático de Oftalmología, Universidad de Navarra. Madrid, España.

Muñoz Negrete, Francisco José

Oftalmólogo. Jefe del Servicio de Oftalmología, Hospital Universitario Ramón y Cajal. Catedrático de Oftalmología, Universidad de Alcalá. Madrid, España.

Mura, Juan José

Oftalmólogo, Centro de la Visión, Clínica Las Condes. Docente CPF. Santiago de Chile, Chile.

Nongpiur, Monisha

Oftalmóloga. Clinician Scientist, Singapore National Eye Centre y Singapore Research Institute. Singapur.

Noriega Cerdán, José Flavio

Oftalmólogo. Jefe del Departamento de Glaucoma, Instituto Nacional de Oftalmología. Profesor, Universidad Peruana Cayetano Heredia. Lima, Perú.

Pablo Júlvez, Luis E.

Catedrático de Oftalmología, Facultad de Medicina, Universidad de Zaragoza. Jefe del Servicio de Oftalmología, Hospital Universitario Miguel Servet. Zaragoza, España.

Paczka Zapata, José Antonio

Oftalmólogo. Director Médico de la Unidad de Diagnóstico Temprano de Glaucoma. Profesor investigador, Universidad de Guadalajara. Guadalajara, México.

Paletta Guedes, Ricardo Augusto

Oftalmólogo. Investigador asociado, Universidad Federal de Juiz de Fora. Juiz de Fora, Brasil.

Paranhos Jr., Augusto

Oftalmólogo. Profesor, Universidad Federal de San Pablo. San Pablo, Brasil.

Peirano Bonomi, Juan Carlos

Oftalmólogo y *Reseach fellow*. Centro Oftalmológico especializado en Glaucoma y Cataratas. Buenos Aires, Argentina.

Pérez Grossmann, Rodolfo A.

Oftalmólogo. Director Médico, Instituto de Glaucoma y Catarata. Lima, Perú.

Pérez Oliván, Susana

Oftalmóloga. Facultativa especialista, Unidad de Glaucoma, Hospital Universitario Miguel Servet. Miembro del Instituto de Investigación Sanitaria de Aragón (IISA). Profesora asociada en Ciencias de la Salud, Universidad de Zaragoza. Zaragoza, España.

Perucho González, Lucía

Oftalmóloga y Doctora en Medicina. Departamento de Glaucoma, Instituto de Investigación Sanitaria, Hospital Clínico San Carlos (IdISSC). Universidad Complutense. Madrid, España.

Polo Llorens, Vicente

Oftalmólogo. Jefe de Sección, Unidad de Glaucoma, Hospital Universitario Miguel Servet. Profesor titular, Universidad de Zaragoza. Zaragoza, España.

Porporato, Natalia

Oftalmóloga. Clinical Research Fellow, Singapore National Eye Centre y Singapore Eye Research Institute. Singapur.

Pose-Barraza, Sara

Oftalmóloga, Hospital Naval de Ferrol. La Coruña, España.

Ramos Cadena, Ángeles

Oftalmóloga. Departamento de Oftalmología, New York University. Associate Research Scientist. Nueva York, Estados Unidos.

Ramulu, Pradeep

Oftalmólogo. Profesor y Jefe de la División Glaucoma, Escuela de Medicina, Wilmer Eye Institute, Johns Hopkins University. Baltimore, Estados Unidos.

Rebolleda Fernández, Gema

Oftalmóloga. Jefa de Sección Glaucoma, Hospital Universitario Ramón y Cajal. Profesora asociada, Universidad de Alcalá. Madrid, España.

Ritch, Robert

Oftalmólogo. Distinguished Chair y Profesor de Oftalmología, Finhorn Research Center, New York Eye and Ear Infirmary of Mount Sinai. Nueva York, Estados Unidos.

Romera, Manuel

Oftalmólogo, Innova Ocular - ICO Barcelona. Barcelona, España.

Sabharwal, Jasdeep

Oftalmólogo. Residente, Escuela de Medicina, Wilmer Eye Institute, Johns Hopkins University. Baltimore, Estados Unidos.

Sáenz-Francés, Federico

Oftalmólogo y Doctor en Medicina. Departamento de Glaucoma, Instituto de Investigación Sanitaria, Hospital Clínico San Carlos (IdISSC). Facultad de Medicina, Universidad Complutense. Madrid, España.

Sakata, Lisandro

Especialista en Glaucoma. Profesor de Oftalmología, Departamento de Oftalmología, Universidad Federal de Paraná. Paraná, Brasil.

Sánchez, Facundo G.

Oftalmólogo. Research Fellow, Devers Eye Institute. Oregon, Estados Unidos.

Sánchez Jean, Rubén

Especialista en Óptica y Optometría, Hospital Clínico San Carlos. Colaborador honorífico del Departamento de Inmunología, Oftalmología y ORL, Facultad de Medicina, Universidad Complutense. Madrid, España.

Santos Bueso, Enrique

Oftalmólogo y Doctor en Medicina. Departamento de Glaucoma, Instituto de Investigación Sanitaria, Hospital Clínico San Carlos (IdISSC). Profesor asociado de Oftalmología, Facultad de Medicina, Universidad Complutense. Madrid, España.

Schuman, Joel S.

Oftalmólogo. Profesor "Elaine Langone" y *Chairman*, Departamento de Oftalmología, New York University Langone Health. Nueva York, Estados Unidos.

Sidhu, Talvir

Oftalmóloga, Dr. Rajendra Prasad Centre for Ophthalmic Sciences. All India Institute of Medical Sciences. Nueva Delhi, India.

Siesky, Brent

Investigador asociado. Escuela de Medicina, Indiana University. Indiana, Estados Unidos.

Silva, Luis

Oftalmólogo. Research Associate y Cirujano, Finhorn Research Center, New York Eye and Ear Infirmary of Mount Sinai. Nueva York, Estados Unidos.

Sívori, Delia Magdalena

Oftalmóloga. Jefa de Sección Glaucoma, Hospital Oftalmológico Pedro Lagleyze. Co-coordinadora del Curso de Posgrado en Glaucoma, UCA. Buenos Aires, Argentina.

Solanes, Federica

Oftalmóloga. Instructora adjunta, Pontificia Universidad Católica de Chile. Santiago de Chile, Chile.

Susanna, Remo

Oftalmólogo. Profesor y Jefe de Oftalmología, Universidad de San Pablo. San Pablo, Brasil.

Suzuki Jr., Emilio Rintaro

Oftalmólogo. Profesor, Pontificia Universidad Católica de Minas Gerais (PUC-MG). Minas Gerais, Brasil.

Teus Guezala, Miguel Ángel

Oftalmólogo. Jefe del Servicio de Oftalmología, Hospital Universitario Príncipe de Asturias. Director Médico, Clínica Novovisión. Catedrático de Oftalmología, Universidad de Alcalá. Madrid, España.

Topouzis, Fotis

Oftalmólogo. Profesor, Primer Departamento de Oftalmología, AHEPA Hospital, Aristotle University of Thessaloniki. Grecia.

Traipe Castro, Leónidas

Oftalmólogo. Staff, CEV. Santiago de Chile, Chile.

Traipe Salas, Felipe

Investigador, ULSO. Santiago de Chile, Chile.

Tsenikoglou, Christina

Oftalmóloga, Primer Departamento de Oftalmología, AHEPA Hospital, Aristotle University of Thessaloniki. Grecia.

Vargas González, Enrique Miguel

Oftalmólogo. Departamento de Glaucoma, Instituto Nacional de Oftalmología. Profesor asociado de Oftalmología, Universidad Nacional Federico Villarreal. Lima, Perú.

Verticchio Vercellin, Alice

Oftalmóloga. Escuela de Medicina, Indiana University (Indiana, Estados Unidos). Departamento de Oftalmología, Universidad de Pavia (Pavia, Italia). IRCCS, Fondazione Bietti (Roma, Italia).

Vico Ruiz, Eva

Oftalmóloga. Adjunta del Servicio de Oftalmología, Hospital Clínico San Carlos. Madrid, España.

Vidal-Sanz, Manuel

Oftalmólogo. Director del Departamento de Oftalmología, Facultad de Medicina, Universidad de Murcia. Catedrático de Universidad. Murcia, España.

Vidal-Villegas, Beatriz

Médica interna residente. Instituto de Investigación Sanitaria, Hospital Clínico San Carlos (IdISSC). Madrid, España.

Villegas-Pérez, María Paz

Oftalmóloga. Jefa de Servicio, Hospital General Universitario Reina Sofía. Catedrática de Universidad. Murcia, España.

Weinreb, Robert N.

Profesor distinguido y Jefe de Oftalmología. Director del Shiley Eye Institute y del Hamilton Glaucoma Center. Departamento de Oftalmología, Universidad de California. California, Estados Unidos.

Yamamoto, Gustavo Y. G.

Oftalmólogo, Hospital de Clínicas de Paraná. Paraná, Brasil.

Zanutigh, Virginia E.

Oftalmóloga y Doctora en Medicina. Directora asociada, Centro de Ojos de Quilmes. Buenos Aires, Argentina.

Mucho más allá de la magnitud de la población de ciegos que cada día llega a esta situación e, incluso, más allá del costo económico que la sociedad debe asumir para el diagnóstico y control de la enfermedad, el glaucoma es y ha sido, al menos a lo largo de los dos últimos siglos y las dos décadas precedentes, el motor que ha impulsado la mayor parte de los procedimientos diagnósticos y, me atrevería a decir, que hasta de los terapéuticos y, en especial, de los quirúrgicos en el área de la Oftalmología.

Los lectores de este libro podrán comprobar desde las primeras páginas estas afirmaciones que, al menos para los glaucomatólogos, son sobradamente conocidas. Los escépticos pueden argumentar que esta afirmación es falsa, pues no todos los avances han surgido de la mano del glaucoma y, en parte, en un análisis superficial puede parecer que es así, pero si meditamos unos instantes, podemos bombardearlos con evidencias irrefutables. El campo visual nació como medio de diagnóstico para apoyo de la patología neurológica, sin embargo, fue de la mano del glaucoma cuando alcanzó su mayoría de edad. La microcirugía se adueñó de nuestros quirófanos cuando nacieron la trabeculotomía y la trabeculectomía; los láseres iniciaron su despegue con la trabeculoplastia y la iridotomía. ¿Qué me dicen de la OCT? Nacida con vocación, me atrevería a decir, “exclusivamente retiniana”, la cual vio su desarrollo acelerado y llegó a rozar lo imprescindible en cualquier consultorio oftalmológico cuando se logró introducir en los protocolos, en el estudio de papila, capa de fibras y células ganglionares hasta el punto de entrar de lleno a competir con las técnicas de imagen específicamente orientadas hacia esta patología (GDX y HRT 3, entre otras).

Sin embargo, todos estos conceptos distan de ser novedad pues, remontándonos a 1979, en la Ponencia “Tratamiento del Glaucoma”, afirmábamos: “Si el glaucoma no existiese, la Oftalmología –al menos la Oftalmología que podríamos llamar académica– tendría que inventarlo.... Pero esa intervención no es necesaria: el glaucoma está ahí, en las clínicas, en los quirófanos, en los laboratorios, resistiendo la práctica de los oftalmólogos, la destreza de los cirujanos, el ingenio de los investigadores. Está aquí, convocándonos para discutir, una vez más, en torno a este pleito tantas veces perdido”.

Como vemos, en esta ocasión no tendremos que acudir al recurso de “parece que fue ayer”, pues en realidad sigue siendo de total actualidad en un año tan icónico para nuestra vieja Oftalmología como lo es el 2020. Hace unos años, se creía que todo se solucionaría en el soñado año actual; sin embargo, una vez más la realidad va mucho más allá de la ficción y nuestro amigo-enemigo sigue ahí manteniendo su constante amenaza de conducir casi inevitablemente a nuestros pacientes al mundo de la “ceguera verdadera”. Efectivamente, no estamos refiriéndonos a la “pseudoceguera” de las maculopatías y otras entidades que conservan, de un modo u otro, algún tipo de resto visual o un campo visual prácticamente respetado. Cuando el glaucoma llega a su apogeo, deja sumido al paciente en la “eterna oscuridad”, e incluso en fases no tan terminales, con islole central y/o temporal, el paciente, aun pudiendo conservar su capacidad de lectura, es prácticamente incapaz de deambular salvo en su entorno habitual, con el agravante de que al ser un proceso que se desarrolla habitualmente a edades relativamente avanzadas, la capacidad de reeducación y adaptación a la nueva situación suele estar muy mermada.

Esta eterna puesta al día de los conocimientos que vienen de la mano del desarrollo tecnológico, es lo que obliga a la continua revisión y justifica la aparición de textos que faciliten nuestro reciclaje, aun a sabiendas de que, probablemente, en muy poco tiempo también este nuevo instrumento pasará a la biblioteca de los libros olvidados. La única vacuna frente a esta posibilidad es la esmerada elaboración del producto conjugando lo básico con la clínica y las novedades terapéuticas médico-quirúrgicas.

Los autores, para dar respuesta a este reto, se han esforzado en elaborar con esmero este proyecto y han “tocado a rebato” en un significativo “todos contra el glaucoma”, logrando que este frente cuente con la colaboración de los mejores especialistas.

Estoy convencido de que esta nueva “biblia antiglaucomatosa” nos va a permitir, si no ganar la guerra, al menos anotarnos una importante batalla en nuestro haber, que nos permitirá ganar posiciones en el avance de nuestro frente, acercándonos un poco más a la victoria final.

Conscientes de que para llegar a esta victoria final es necesario contar con la presencia y la ayuda de todos y, conscientes de que aun siendo el inglés el idioma universal de la medicina (como en su tiempo fueron el latín y el árabe), hay determinados matices que no están al alcance de aquellos que, incluso utilizando ese idioma habitualmente, se sienten más cómodos utilizando “su idioma materno”, hemos preferido que la versión de nuestro libro se imprima en castellano. Al fin y al cabo, además del Papa Francisco, hay millones de hispanohablantes que, seguramente, se sentirán más cómodos a la hora de disfrutar de su lectura. A todos ellos, con el permiso de los autores, dedico este prólogo, tanto si han tenido tiempo para leerlo como si ya han ido directo a las primeras páginas o a su tema prioritario, pues todas las formas de afrontar un libro son igualmente válidas si disfrutamos el contenido, que estoy seguro de que así será.

Prof. Dr. Julián García Sánchez

Catedrático Emérito de Oftalmología, Universidad Complutense de Madrid.
Académico Numerario, Real Academia Nacional de Medicina de España.

Prólogo

Siguiendo la elegante tradición de los libros *Diagnóstico y Terapéutica de los Glaucomas* de Becker y Shaffer; *Glaucoma* de Chandler y Grant; y *Los Glaucomas* de Ritch, Shields y Krupin, S. Fabián Lerner, Julián García Feijóo y Luis E. Pablo Júlvez han creado una obra enciclopédica y autorizada.

Este *opus magnus* no solamente presenta la ciencia básica, diagnóstico, tipos clínicos de glaucoma, y tratamiento médico y quirúrgico, sino que ofrece al lector un libro profusamente ilustrado y con imágenes espectacularmente claras. Los oftalmólogos, residentes y médicos en entrenamiento en el mundo hispanohablante, sin duda, confiarán en *Glaucoma* para tener información fácilmente accesible y de excelencia. El eBook permitirá la rápida actualización de la información.

Este libro define el futuro del conocimiento y el manejo del glaucoma.

Prof. Dr. Richard K. Parrish II

Edward W. N. Norton, M.D. Chair of Ophthalmology.
Professor, University of Miami Miller School of Medicine.
Director Glaucoma Service, Bascom Palmer Eye Institute.
Editor in Chief, American Journal of Ophthalmology.

Prefacio

El glaucoma es, sin duda, una de las enfermedades más importantes que un oftalmólogo ve en su práctica clínica. Esto se debe a su frecuencia dentro de la práctica oftalmológica, así como a las consecuencias que puede tener si no es debidamente diagnosticado y tratado. El crecimiento de la población mundial y la mayor expectativa de vida generarán un aumento en el número de casos en un futuro muy cercano.

El hecho de que la enfermedad sea asintomática en sus comienzos hace que un alto porcentaje de los pacientes no sepan que la padecen hasta que está avanzada. Es importante, entonces, el control oftalmológico periódico para detectar el glaucoma en sus etapas iniciales y tratarlo precozmente.

En los últimos 10 años ha habido avances trascendentes en todas las áreas relacionados con el glaucoma: nuevos métodos diagnósticos –tanto del segmento anterior como del posterior–, avances en genética, mejores conocimientos acerca de la tonometría, nuevos medicamentos, láseres y técnicas quirúrgicas.

Glaucoma aborda esta patología en cinco secciones: ciencias básicas, diagnóstico, tipos clínicos, tratamiento médico y tratamiento quirúrgico. A lo largo de los 66 capítulos, el lector encontrará los diferentes tópicos que hacen al conocimiento actual (y en algunos casos futuro) del glaucoma. Se ha incorporado el apartado “Focos” como segmento específico dentro de algunos capítulos, que brinda una visión sobre un tema determinado. Las numerosas ilustraciones, fotos, dibujos, tablas, algoritmos y gráficos mejoran la experiencia lectora.

El libro describe conocimientos clásicos de glaucoma y también avances muy recientes, por ejemplo, sobre presión intraocular y tonometría, el rol del flujo sanguíneo y de la presión del líquido cefalorraquídeo en la fisiopatología de la enfermedad, la tomografía óptica de coherencia de segmento anterior y posterior, la angiotomografía, las nuevas drogas y los sistemas de liberación controlada, la enfermedad de la superficie ocular y glaucoma, neuroprotección, genética, calidad de vida, y todo el espectro de cirugías existentes para el glaucoma. Presenta, además, tres capítulos dedicados especialmente a las nuevas cirugías mínimamente invasivas (MIGS).

En algunos casos, los mismos temas se tratan más de una vez en distintos capítulos; por ejemplo, las complicaciones posoperatorias también se abordan en el capítulo de manejo de la trabeculectomía; lo mismo sucede con los estudios colaborativos multicéntricos y el uso del OCT. Esto permite brindar al lector diferentes visiones de los autores sobre un mismo tema.

Muchos de los capítulos están escritos por destacados colegas que practican la Oftalmología y, en particular, la subespecialidad Glaucoma, en Latinoamérica y España. También se han sumado importantes autores de diferentes partes del mundo, cuyos capítulos escritos en inglés fueron traducidos por los editores. El resultado es un conjunto de 130 colaboradores de primer nivel, que ofrece una amplia visión acerca de una enfermedad compleja y apasionante con información actualizada, útil y práctica para el cuidado de los pacientes con glaucoma. Creemos que esta obra es la primera sobre glaucoma, por sus características y magnitud, escrita originalmente y destinada para especialistas hispanohablantes.

La publicación del libro es el resultado de mucho tiempo de trabajo de editores y de colaboradores, con quienes estamos muy agradecidos. Esperamos ayudar al lector en el cuidado de pacientes para prevenir la discapacidad visual por glaucoma.

Los autores

Colaboradores / VII

Prólogo - Prof. Dr. Julián García Sánchez / XI

Prólogo - Prof. Dr. Richard K. Parrish II / XIII

Prefacio / XV

Sección 1 Ciencias básicas / 1

- 1 Introducción. Concepto de glaucoma / 2**
S. Fabián Lerner
- 2 Fisiología del humor acuoso / 7**
Vanessa Andrés Guerrero
- 3 Presión intraocular y tonometría. La presión intraocular como concepto dinámico / 12**
José M. Martínez de la Casa • Eva Vico Ruiz • Pedro Arriola Villalobos
María Matilla Rodero • Federico Sáenz-Francés
Foco 3.1 La prueba de la sobrecarga hídrica y su uso en el manejo clínico del glaucoma / 22
Remo Susanna • Marcelo Hatanaka
Foco 3.2 Medición de la presión intraocular a lo largo de 24 horas / 25
Kaweh Mansouri
- 4 El flujo sanguíneo ocular y su relación con el glaucoma / 28**
Alon Harris • Vital Paulino Costa • Giovanna Guidoboni • Sunu Mathew
Brent Siesky • Alice Verticchio Vercellin
- 5 Presión del líquido cefalorraquídeo y glaucoma / 35**
S. Fabián Lerner
- 6 Genética e historia familiar en los glaucomas / 39**
Elena Millá Griño • Julio Escribano
- 7 Análisis integral de los factores de riesgo en glaucoma / 44**
Blanca Ferrández Arenas • Enrique Fuentemilla Manzanares • Vicente Polo Llorens

Sección 2 Diagnóstico / 51

- 8 Anamnesis y exploración ocular en el glaucoma / 52**
Waldo Loayza Gamboa • José Flavio Noriega Cerdán
Enrique Miguel Vargas González
- 9 Gonioscopia / 57**
Talvir Sidhu • Tanuj Dada
- 10 Biomicroscopia ultrasónica y OCT de segmento anterior / 72**
Carmen Méndez Hernández • José Ignacio Fernández-Vigo
Marta González-Hernández • Julián García Feijóo
- 11 Examen clínico del nervio óptico en el glaucoma / 84**
Noemí Güerri Monclús • Susana Pérez Oliván • José M. Larrosa Poves
- 12 La OCT en el diagnóstico y progresión de glaucoma / 98**
Ángeles Ramos Cadena • Joel S. Schuman
- 13 Perimetría blanco sobre blanco en el diagnóstico y seguimiento del glaucoma / 108**
Francisco Javier Goñi

- 14 Otros métodos perimétricos / 116**
Marta González-Hernández • Carmen Méndez Hernández
- 15 Integración de estructura y función / 123**
María Pilar Bambó Rubio • José M. Larrosa Poves • Luis E. Pablo Júlvez
- 16 Electrofisiología en glaucoma / 128**
Juan Carlos Peirano Bonomi • Tomás Grippo
- 17 El nervio parece glaucomatoso pero no lo es. Diagnósticos diferenciales con enfermedades neuro-oftalmológicas / 132**
Gema Rebolleda Fernández • Francisco José Muñoz Negrete
- 18 Calidad de vida en el paciente con glaucoma / 138**
Jasdeep Sabharwal • Pradeep Ramulu
- 19 Ayudas para el paciente con baja visión por glaucoma / 143**
Beatriz Cameo • Lydia Medina Ramírez • Beatriz Cerdón • Rubén Sánchez Jean
- 20 Aportes de los grandes ensayos multicéntricos a la práctica clínica cotidiana / 150**
Eugenio Maul Fonseca • Eugenio Maul De la Puente

Sección 3 Tipos clínicos de glaucoma / 159

- 21 Definición, epidemiología y clasificación de los glaucomas / 160**
Irene Copati • S. Fabián Lerner
- 22 Hipertensión ocular / 166**
Enrique Fuentemilla Manzanares • Luis E. Pablo Júlvez • Blanca Ferrández Arenas
- 23 Sospecha de glaucoma / 171**
Jesús Jiménez-Román • José Antonio Paczka Zapata • Ana Karina Martínez-Báez
- 24 Glaucoma primario de ángulo abierto / 176**
Dimitrios Giannoulis • Aikaterini Maria Artzouchaltzi • Christina Tsenikoglou
Eleftherios Anastasopoulos • Fotis Topouzis
- 25 Glaucoma de tensión normal / 185**
Bruno Esporcatte • Ivan Maynard Tavares
- 26 Síndrome de dispersión pigmentaria y glaucoma / 193**
Julián García Feijóo • Carmen Méndez Hernández
- 27 Síndrome pseudoexfoliativo y glaucoma / 198**
Javier Moreno-Montañés • Concepción Guirao Navarro
- 28 Glaucoma y miopía / 205**
Esther Arranz-Marquez • Miguel Ángel Teus Guezala
- 29 Cierre angular primario y glaucoma por cierre angular primario / 217**
Natalia Porporato • Tin Aung
Foco 29.1 Impacto del estudio EAGLE en el manejo del paciente con ángulo estrecho / 222
Sara Pose-Bazarrá • Augusto Azuara-Blanco
Foco 29.2 Paracentesis como tratamiento inicial del cierre angular primario agudo / 224
Gustavo Avilés Calderón • Santiago Encinas Zevallos

- 30 Glaucoma maligno** / 226
Ignacio Lischinsky • S. Fabián Lerner
- 31 Glaucoma asociado a uveítis y a escleritis** / 231
Ignacio Lischinsky • S. Fabián Lerner
- 32 Glaucoma neovascular** / 238
Héctor Fernando Gómez Goyeneche • María Fernanda Delgado Morales
- 33 El síndrome iridocorneoendotelial y glaucoma** / 245
Luis Silva • Robert Ritch
- 34 Glaucomas inducidos por el cristalino** / 253
Rodolfo A. Pérez Grossmann
- 35 Glaucomas secundarios a queratoplastias** / 257
Tomás Grippo • Facundo G. Sánchez
- 36 Glaucomas asociados con alteraciones y cirugías de la retina, el vítreo y la coroides** / 264
Leonardo Buchacra Castellano • S. Fabián Lerner
- 37 Tumores intraoculares y glaucoma** / 269
Miguel A. Materín
- 38 Glaucoma asociado a presión venosa episcleral elevada** / 274
Neha Midha • Tanuj Dada
- 39 Elevación de la presión intraocular secundaria al uso de medicamentos** / 278
Osvaldo Cuello • S. Fabián Lerner
- 40 Glaucomas traumáticos** / 284
Pablo Fornero • Osvaldo Cuello • S. Fabián Lerner
- 41 Glaucoma congénito primario y glaucoma juvenil** / 290
Eugenio Maul De la Puente • Federica Solanes
- 42 Glaucoma asociado a anomalías congénitas** / 300
Laura Morales Fernández • Carmen Méndez Hernández
Lucía Perucho González • Julián García Feijóo

Sección 4 Tratamiento médico del glaucoma / 307

- 43 Indicaciones, presión intraocular meta. Cumplimiento del tratamiento** / 308
Nora Viviana Chiari • Héctor Javier Fontana
- 44 Características de las drogas usadas en el tratamiento médico del glaucoma** / 314
Delia Magdalena Sívori • Irene Copati • S. Fabián Lerner
Foco 44.1 Sistemas de liberación prolongada / 324
S. Fabián Lerner
- 45 Algoritmos terapéuticos. Terapia inicial, combinada y máxima** / 326
Daniel Grigera • Virginia E. Zanutigh
- 46 Enfermedad de la superficie ocular y glaucoma** / 332
Leónidas Traipe Castro • Fuad Gauro Tatter • Felipe Traipe Salas
- 47 Neuroprotección** / 338
Manuel Vidal-Sanz • Beatriz Vidal-Villegas • Juan Antonio Miralles de Imperial-Ollero
María Paz Villegas-Pérez
- 48 Tratamientos alternativos no convencionales y estilo de vida del paciente con glaucoma** / 345
Alfonso Antón López
- 49 Tratamiento del glaucoma durante el embarazo y la lactancia** / 352
Nora Viviana Chiari • Delia Magdalena Sívori • S. Fabián Lerner

Sección 5 Tratamiento quirúrgico del glaucoma / 355

- 50 Trabeculoplastia láser** / 356
Sofía García Sáenz • Ana M. Fernández-Vidal • Enrique Santos Bueso
Foco 50.1 El estudio LiGHT / 360
S. Fabián Lerner
- 51 Procedimientos láser sobre el iris. Iridotomía e iridoplastia** / 361
Natalia Porporato • Monisha Nongpiur • Tin Aung
- 52 Procedimientos ciclodestructivos** / 365
Curt Hartleben Matkin • Natalia Johanna González González
Vincent Korder Ortega • María Enriqueta Hofmann Blancas
- 53 Cirugía incisional. Indicaciones y evaluación preoperatoria** / 370
S. Fabián Lerner
- 54 Trabeculectomía** / 374
S. Fabián Lerner
- 55 Manejo posoperatorio de la trabeculectomía** / 382
Víctor Flores • Eytan Z. Blumenthal
- 56 Dispositivos de drenaje en glaucoma** / 389
Susana Duch • Elena Millá Griño
Foco 56.1 Técnica de tunelización para implantes derivadores de humor acuoso / 402
Félix Gil Carrasco
- 57 Complicaciones intraoperatorias** / 405
Emilio Rintaro Suzuki Jr. • Ricardo Augusto Paletta Guedes
- 58 Complicaciones posoperatorias de la trabeculectomía** / 410
Lisandro Sakata • Gustavo Y. G. Yamamoto • Augusto Paranhos Jr.
- 59 Complicaciones propias de los dispositivos de drenaje** / 420
Susana Duch • Elena Millá Griño
- 60 Cirugía no penetrante del glaucoma** / 428
Francisco José Muñoz Negrete • Gema Rebolleda Fernández
Laura Díez Álvarez • Laia Jaumandreu Urquijo
- 61 MIGS angulares** / 439
Juan José Mura • Iqbal Ike K. Ahmed
- 62 Cirugía de glaucoma mínimamente invasiva. Procedimientos que actúan en el espacio supracoroideo** / 452
Lucía Perucho González • Pedro Arriola Villalobos • Julián García Feijóo
- 63 Nuevos dispositivos de drenaje subconjuntival** / 457
63.1: Implante PreserFlo® de derivación conjuntival / 457
Lucía Perucho González • Julián García Feijóo • José M. Martínez de la Casa
Carmen Méndez Hernández
63.2: Implante XEN® de derivación subconjuntival / 461
Cosme Lavín-Dapena • Rosa María Cordero Ros • Manuel Romera
José M. Martínez De La Casa
- 64 Catarata y glaucoma** / 467
Gema Bolívar de Miguel • Concepción Guirao Navarro
Javier Moreno-Montañés • Miguel Ángel Teus Guezala
Foco 64.1 ¿Qué lentes intraoculares colocar en pacientes con glaucoma? / 476
Carlos Luis Chacón P. • Nicole Mansfield R. • María Cristina Chacón A.
- 65 Cirugías para el glaucoma congénito. Goniotomía y trabeculotomía** / 477
Carmen Méndez Hernández • Laura Morales Fernández • Julián García Feijóo
- 66 El futuro del glaucoma** / 483
Robert N. Weinreb

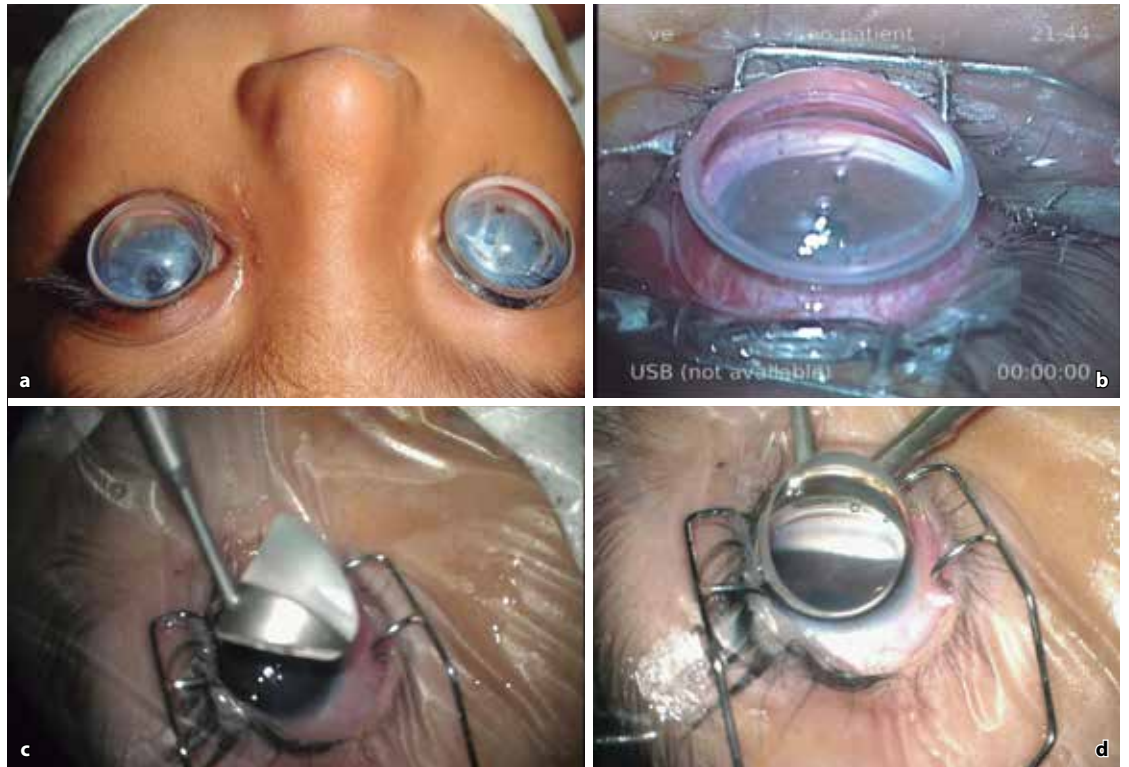


Figura 9.3 a-b Lente de Koepple colocado sobre los ojos para realizar gonioscopia directa. **c-d** Utilización de lente de Swan Jacob intraoperatoria para ver el ángulo.



Figura 9.4 Goniolentes de tipo escleral: **a** Lente de dos espejos de Goldmann; **b** Lente de cuatro espejos de Volk con reborde. Goniolentes de tipo corneal: **c** Lente de Sussman; **d** Lente de Posner con manija.

Síndrome pseudoexfoliativo y glaucoma

Javier Moreno-Montañés • Concepción Guirao Navarro

Introducción

Síndrome pseudoexfoliativo (PSX). Es una enfermedad generalizada de la matriz extracelular en la cual se produce un depósito de material fibrilar a nivel ocular y extraocular. En el primero, dicho material suele encontrarse depositado en estructuras del segmento anterior: pupila, superficie anterior del cristalino, endotelio, malla trabecular, zónula, superficie interna del epitelio ciliar, etc (Figuras 27.1-27.3). En la superficie anterior del cristalino, solo puede verse si se dilata la pupila y se encuentra una imagen de doble anillo característica (v. Figura 27.2). Por otra parte, en el ámbito sistémico, el depósito de material PSX se ha encontrado en órganos como el pulmón, hígado, riñón, vesícula biliar y meninges, y se ha asociado según algunos estudios, con una mayor morbilidad cerebrovascular y cardiovascular.¹

Glaucoma pseudoexfoliativo (GPSX). Es un glaucoma de ángulo abierto secundario a la presencia de material exfoliativo en el segmento anterior.² Más raramente puede producir un glaucoma de ángulo cerrado por adelantamiento del cristalino por debilidad zonular.

Epidemiología

Las tasas de prevalencia tanto del PSX como del GPSX varían según los artículos que se consulten. Esta disparidad en los resultados se debe a la diferencia de las cohortes estudiadas ya que, en

las tasas epidemiológicas del PSX como del GPSX, influyen la región geográfica, la edad, la genética y la etnia de donde proceda la cohorte, entre otros factores.

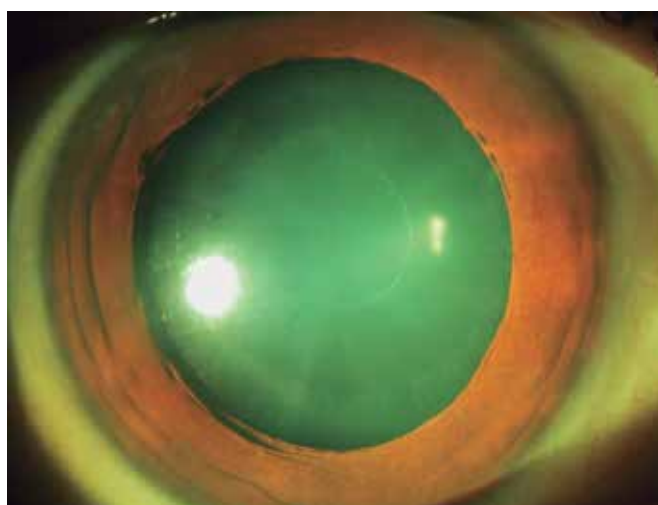


Figura 27.2 Material pseudoexfoliativo sobre la superficie anterior del cristalino. Se aprecia un depósito central, una zona vacía y un segundo depósito en periferia cerca de la pupila dilatada.

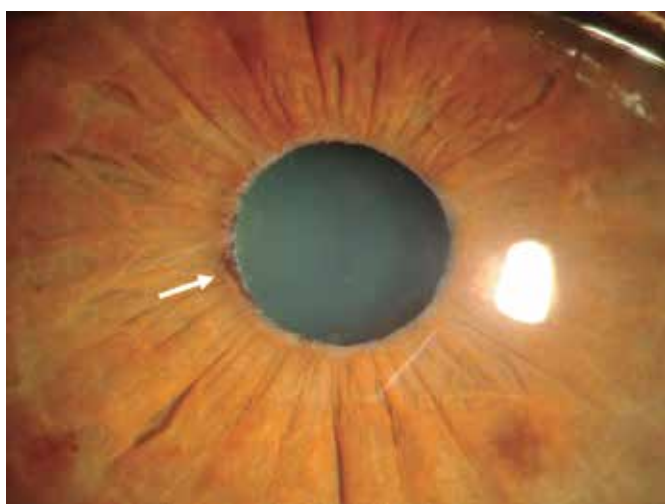


Figura 27.1 Material pseudoexfoliativo blanquecino en el área pupilar. A la vez, se va perdiendo el ribete pigmentario peripupilar excepto en una zona en donde aún permanece (flecha).

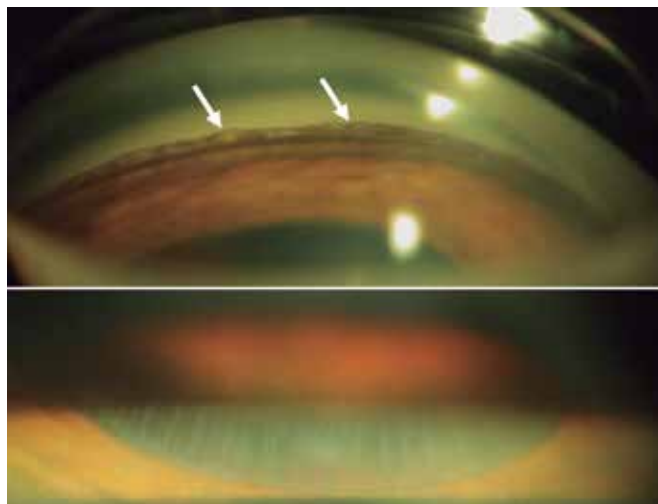


Figura 27.3 Arriba: pigmentación en la malla trabecular y línea de Sampaolesi (flecha). Abajo: imagen gonioscópica de la zónula con material pseudoexfoliativo blanco.

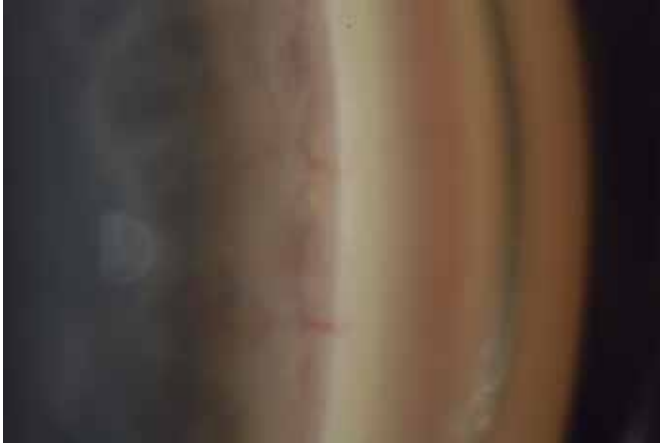

Figura 32.2 Neovasos en el ángulo. (Gentileza Dr. S. Fabián Lerner).

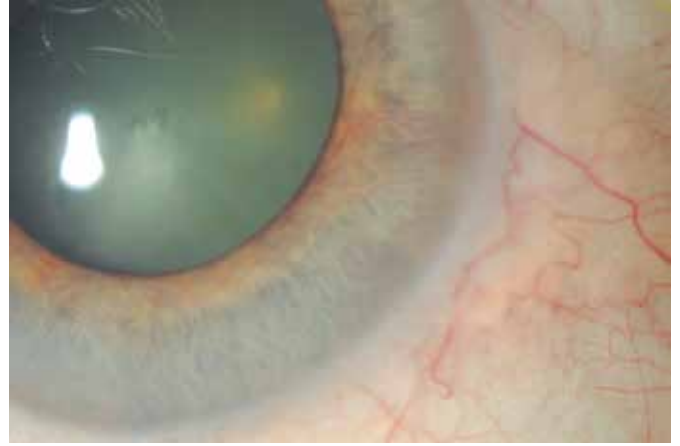


Figura 32.5 Neovascularización en la superficie del iris. (Gentileza Dr. S. Fabián Lerner).

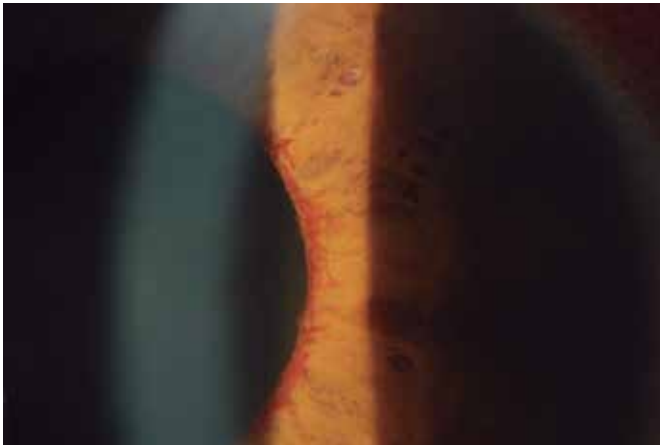

Figura 32.3 Neovasos y ectropión uveal. (Gentileza Dr. S. Fabián Lerner).

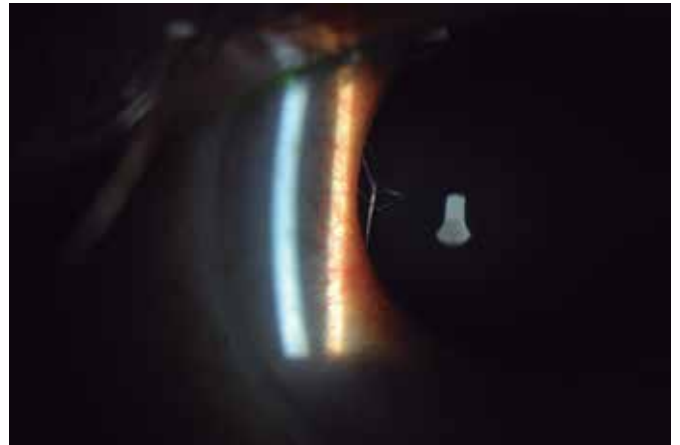

Figura 32.6 Neovascularización en la superficie del iris. (Gentileza Dr. S. Fabián Lerner).



Figura 32.4 Neovasos en el iris y el ángulo. En la mitad izquierda de la figura, el ángulo está cerrado, mientras que en la mitad derecha está abierto. (Gentileza Dr. S. Fabián Lerner).

Una vez que se diagnostica, debe realizarse un tratamiento inmediato para minimizar la pérdida visual. Dentro de las causas hay algunas muy frecuentes y algunas infrecuentes.

Causas frecuentes del glaucoma neovascular

Retinopatía diabética

La retinopatía diabética (RD) es una manifestación clínicamente visible de la diabetes de larga duración en el fondo de ojo. Su presencia refleja la combinación de la duración de la enfermedad y el grado de control glicémico. Aunque un buen control sistémico de la presión arterial y la glucemia retrasará la aparición y la progresión, la RD afectará a casi todos los pacientes con una duración suficiente de la enfermedad.⁵ Se han propuesto varios mecanismos posibles que vinculan la hiperglicemia con complicaciones microvasculares, incluida la formación de productos finales glicosados, estrés oxidativo, la acumulación de poliol y la activación de la proteína C quinasa. Estos procesos conducen al desarrollo de daño microvascular, aumento de la permeabilidad capilar, oclusión vascular y debilitamiento del soporte de las estructuras como consecuencia de la hiperglicemia. Con una mayor duración de la enfermedad, la hiperglicemia crónica daña los vasos sanguíneos de la retina y los pericitos se pierden, lo que lleva a alteraciones en la microcirculación y pérdida de capilares normales, y posteriormente al intercambio y fuga de productos endovasculares.⁶ Al avanzar la hipoxia se altera la regulación

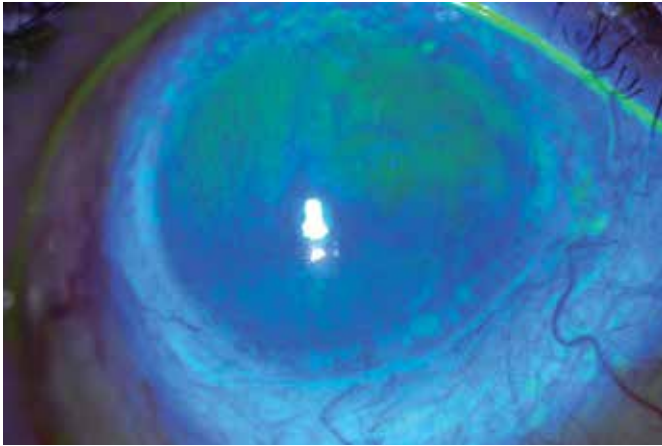


Figura 53.2 Tinción con fluoresceína tópica en un paciente con enfermedad de la superficie ocular.

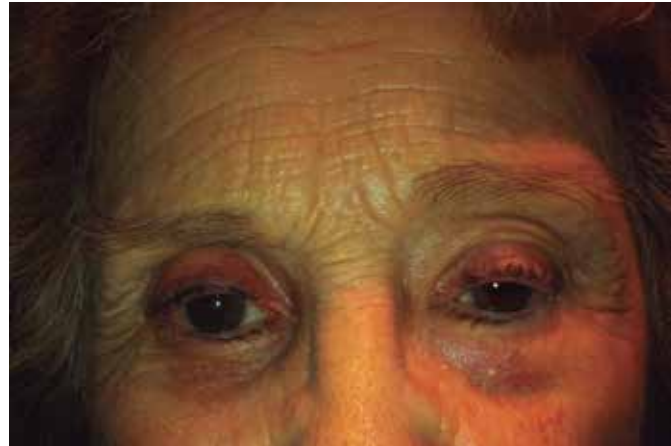

Figura 53.4 Periorbitopatía (OD) secundaria al uso crónico de agonistas de las prostaglandinas. Se observa una profundización del surco palpebral superior por atrofia de la grasa orbitaria.

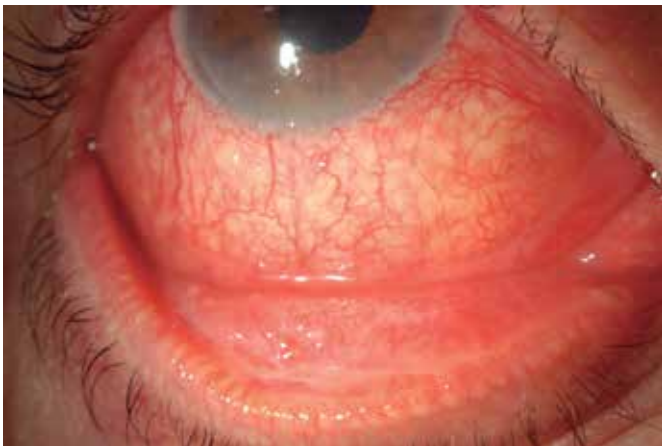

Figura 53.3 Cicatrices subepiteliales en la conjuntiva tarsal inferior en paciente con pseudopenfigoide asociado al uso de medicación hipotensora tópica.

una conjuntiva en mejor estado. Eventualmente, pueden también administrarse colirios con corticoides para mejorar el estado de la conjuntiva previamente a la cirugía.

El lugar donde se va a ubicar la cirugía

El examen con la lámpara de hendidura cuidadoso permite evaluar dónde se emplazará la cirugía. Para ello es preciso evaluar la profundidad de la cámara anterior, el estado fáquico, pseudofáquico o afáquico del ojo. En este último caso y en pseudofaquias complicadas, investigar la presencia de vítreo en la cámara anterior (lo que también debe buscarse con la gonioscopia). En ojos con cámara anterior estrecha, se debe evaluar cuidadosamente la técnica a utilizar para disminuir el riesgo de cámara plana. Debe observarse también el estado del iris: si es sano y se mueve normalmente, o si presenta zonas de atrofia que hagan sospechar algún proceso inflamatorio o algún cierre angular previo. En caso de realizar una trabeculectomía, puede ser más difícil tomar con la pinza el iris atrófico para realizar la iridectomía periférica y, además, es más probable tener una discoria luego de movilizar al iris. También hay que tener en cuenta que los ojos que han recibido agonistas de las prostaglandinas por un tiempo pueden presentar un ojo enoftálmico que técnicamente puede dificultar el acceso quirúrgico (Figura 53.4).

La evolución del ojo contralateral

Si el otro ojo ha sido operado de glaucoma constituye una gran ayuda conocer cuál ha sido la evolución y el resultado de esta operación. Por eso, en caso de que ambos ojos precisen una trabeculectomía preferimos operar primero, cuando es posible, el ojo en peor estado, ya que su evolución (por ejemplo, la posibilidad de tener complicaciones, tales como hemorragia supracoroides o cámara anterior plana) nos será de gran utilidad al operar el segundo (mejor) ojo. Por supuesto que esto debe decidirse en cada caso en particular, y puede ocurrir que el mejor ojo deba ser operado primero debido a que presenta una PIO muy elevada o ha mostrado un deterioro acelerado.

El tipo de glaucoma

Algunos tipos de glaucoma tienen regular o mal pronóstico con la trabeculectomía y precisan la administración de antimetabolitos o de implantes para su tratamiento.

Medicación preoperatoria

La pilocarpina puede provocar inflamación y rotura de la barrera hematoacuosa, por lo que la suspendemos dos o tres días antes.

Administramos un colirio combinado de antibiótico y glucocorticoide dos o tres días antes. Esto provee efecto antiinflamatorio y profilaxis antibiótica, habitualmente adecuada. Si la presión intraocular preoperatoria es mayor de 35 mmHg, la administración de un hiperosmótico endovenoso, como el manitol, puede ayudar a evitar una descompresión brusca. La dosis es de 0,5-1 g/kg administrado en forma endovenosa en una solución al 20% en 30-40 min, por lo menos una hora antes de la operación. Esta medicación debe ser administrada luego de una consulta con el médico clínico y con mucho cuidado en pacientes con enfermedad cardiovascular o renal. La descompresión suave puede obtenerse también permitiendo una salida lenta del humor acuoso a través de la paracentesis.

Anestesia

La cirugía filtrante puede realizarse con anestesia local (retrobulbar, peribulbar, tópica o subtenoniana) o general. La mayoría de las intervenciones se pueden realizar con anestesia local; la retrobulbar o la peribulbar son las más populares. Con pacientes colaboradores se puede utilizar anestesia subtenoniana o tópica

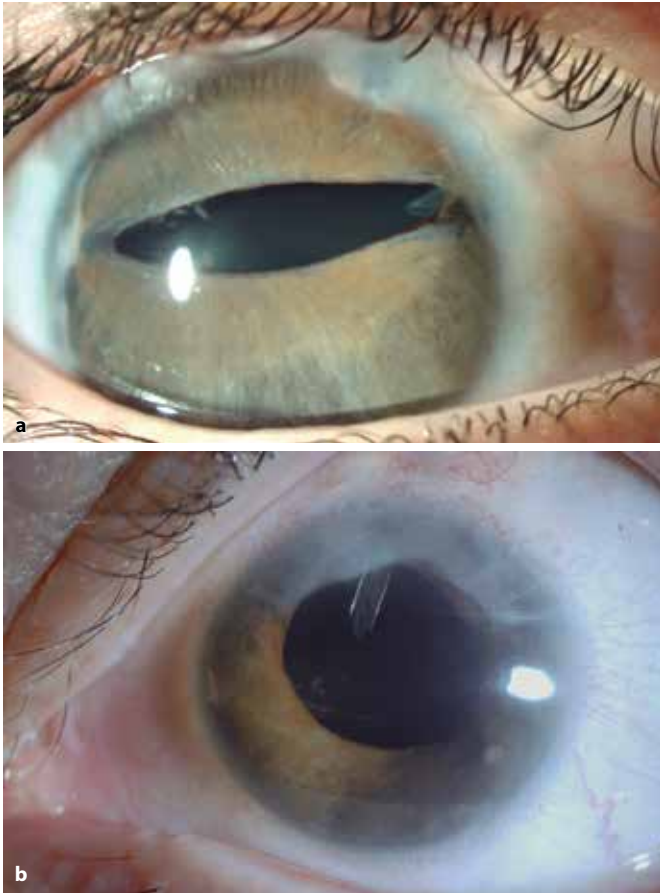


Figura 59.11 a Tubo retroiridiano. b Tubo con entrada en la cámara vítrea.

realizar una vitrectomía vía *pars* plana completa (VPP) necesaria para la ubicación intravítrea del tubo, debe ser valorada, ya que un reciente estudio a dos años que comparó 58 válvulas de Ahmed ubicadas en CA vs. CV no ha mostrado diferencias significativas en la supervivencia de los injertos ($p = 0,078$).¹⁸ No hay evidencia sobre si el mecanismo de rechazo en ojos portadores de tubos se debe únicamente a la pérdida endotelial, ya que la supervivencia de los injertos también es menor cuando el tubo se encuentra en CV. Fenómenos inflamatorios, la presencia del glaucoma previo o la rotura del inmunoprivilegio de la CA podrían ser los factores que expliquen la mala convivencia tubo-injerto (v. también Capítulo 35, "Glaucomas posqueratoplastias"). En los casos en los que el ojo no está previamente vitrectomizado, optamos por la ubicación en el *sulcus* ciliar preferiblemente bajo una IP que aleja el tubo del endotelio sin necesidad de realizar una VPP.

Fase hipertensiva y fibrosis capsular

El éxito a largo plazo de los implantes de drenaje depende de las características de la cápsula de filtración definitiva. El proceso de formación de esta cápsula está íntimamente ligado a los fenómenos fibroproliferativos y fibrodegenerativos del tejido conectivo episcleral que se suceden durante las primeras semanas posoperatorias.¹⁹ Durante este período, los procesos inflamatorios ligados a la reacción fibroproliferativa se reflejan clínicamente con un incremento de PIO poco relacionado con la PIO preoperatoria que tiende a ser transitorio, por lo que se le ha denominado fase hipertensiva (FH).

La FH se acompaña histológicamente de cambios inflamatorios que impermeabilizan las paredes capsulares en los primeros estadios de su formación y generan la congestión y distensión de las paredes que es visible a la exploración macroscópica *in vivo* (Figura 59.12).

La FH puede presentarse en cualquier tipo de implante de drenaje, pero es especialmente frecuente y refractaria cuando se utiliza el implante valvulado de Ahmed.²⁰ Estas diferencias en el comportamiento de la cápsula pueden deberse a múltiples factores, entre ellos la presencia de humor acuoso en los procesos de formación de la cápsula desde sus inicios²¹ y a las distintas características del dispositivo.²² La aparición de fase hipertensiva es un factor de riesgo para el control de la PIO y la necesidad de medicación hipotensora a largo plazo.

La introducción de materiales porosos más integradores, el recubrimiento con materiales moduladores de la cicatrización como el Ologen® o materiales biodegradables que permitan la liberación lenta de fármacos retardantes de la cicatrización son algunas de las iniciativas en marcha para controlar la FH y la fibrosis capsular. Paralelamente, se han propuesto maniobras hipotonizantes como la punción o *needling* capsular, así como el uso de inhibidores de la secreción acuosa para evitar el estiramiento mecánico de las paredes capsulares provocado por la hipertensión posoperatoria. El tratamiento de la FH se basa en el uso de hipotensores sin propiedades inflamatorias, por lo que se evitan los análogos de las prostaglandinas. El tratamiento antiinflamatorio esteroideo o no esteroideo tópico y subconjuntival, al que puede añadirse terapia antiinflamatoria sistémica²³ es otro de los abordajes terapéuticos. Es importante poder distinguir una FH de una HTO secundaria al tratamiento esteroideo mantenido (Figura 59.13). La FH se acompaña siempre de cápsula hiperémica, para distinguirlo puede ser útil el uso de una gota de fenilefrina que blanquea las cápsulas inflamadas (Figura 59.14).

La técnica quirúrgica escogida, el implante adecuado y el tratamiento farmacológico posoperatorio ayudan a prevenir esta complicación que determina la fluídica de la cápsula madura y su eficacia a largo plazo. En caso de objetivarse una fibrosis importante sin reversión de la FH, debe procederse a una revisión

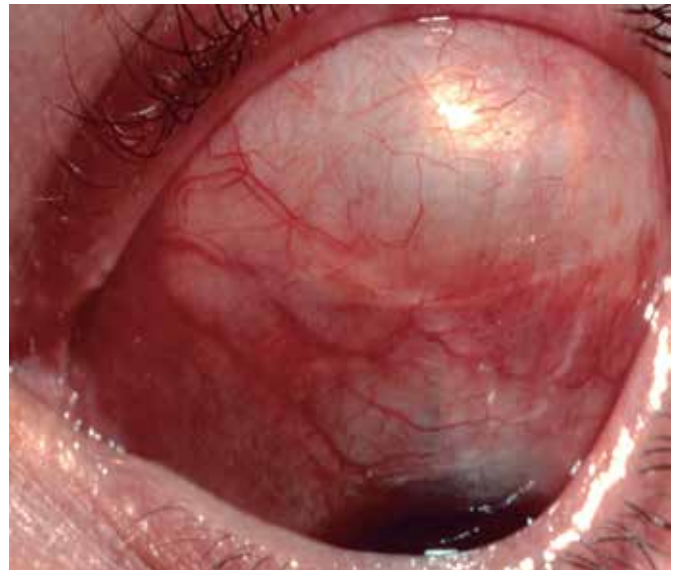

Figura 59.12 Durante la fase hipertensiva la cápsula está hiperémica y las paredes tensas y distendidas.